

DOI: 10.3969/j.issn.1005-8982.2021.23.011
文章编号: 1005-8982 (2021) 23-0062-05

临床研究·论著

椎间孔镜下靶点穿刺治疗游离脱垂型 腰椎间盘突出症的临床疗效分析

张波波¹, 侯东峰², 王莹¹, 任志伟¹, 杨康平¹, 杨益民¹

(1. 西安交通大学第一附属医院 骨科, 陕西 西安 710061; 2. 西安唐城医院 骨科, 陕西 西安 710016)

摘要: 目的 探讨经侧入路椎间孔镜下靶点穿刺治疗游离脱垂型腰椎间盘突出症(LDH)的安全性及有效性。**方法** 采用回顾性分析方法, 选取2016年6月—2018年6月西安交通大学第一附属医院采用靶点穿刺技术经侧入路椎间孔镜下治疗的26例游离脱垂型腰椎间盘突出症患者。记录手术时间、住院时间、术后并发症、背部和下肢视觉模拟评分法(VAS)、Oswestry功能障碍指数(ODI)、手术前后影像学资料等。随访时间 ≥ 1 年。比较术前、术后3个月、术后1年、末次随访时背部疼痛VAS评分、下肢疼痛VAS评分及ODI的变化, 并进行统计学分析。**结果** 26例患者平均年龄(39.269 ± 10.352)岁, 平均体重指数(BMI) (22.731 ± 2.127) kg/m², 平均随访时间(18.192 ± 2.669)个月, 平均住院时间(3.577 ± 0.902)d, 平均手术时间(72.521 ± 15.232)min, 术中平均出血量(10.013 ± 3.004)ml。术后3个月、术后1年、末次随访背部疼痛VAS评分、下肢疼痛VAS评分及ODI与术前比较, 差异有统计学意义($P < 0.05$)。术后无脑脊液漏、神经损伤、感染等并发症发生。术后复查磁共振成像证实游离脱出的髓核组织均已被摘除。1例患者于术后1年出现复发, 再次行椎板间入路摘除突出髓核, 术后恢复良好。**结论** 经侧入路椎间孔镜下靶点穿刺治疗游离脱垂型LDH具有满意的临床疗效, 且安全性较高。

关键词: 腰椎间盘突出症; 椎间孔镜; 安全性; 有效性

中图分类号: R687.3

文献标识码: A

Application of target puncture technique in treatment of free prolapse type lumbar disc herniation under percutaneous endoscopic transforaminal discectomy

Bo-bo Zhang¹, Dong-feng Hou², Ying Wang¹, Zhi-wei Ren¹, Kang-ping Yang¹, Yi-min Yang¹
(1. Department of Orthopaedics, The First Affiliated Hospital of Xi'an Jiaotong University, Xi'an, Shaanxi 710061, China; 2. Department of Orthopaedics, Xi'an Tangcheng Hospital, Xi'an, Shaanxi 710016, China)

Abstract: Objective To explore the safety and effectiveness of target puncture technology in the treatment of free prolapsed lumbar disc herniation (LDH) under the lateral approach foraminal. **Methods** A retrospective analysis method was used to summarize the clinical data of patients with free prolapse type lumbar disc herniation treated with target puncture technology and percutaneous endoscopic transforaminal discectomy from June 2016 to June 2018. The operation time, hospital time, postoperative complications, visual analogue scale (VAS) of back pain, leg pain, Oswestry disability index (ODI), postoperative complications, imaging data before and after surgery were recorded. Follow-up time is not less than 1 year. Statistical analysis were used with the changes of VAS score and ODI index of low back pain and leg pain at the last follow-up were compared before operation, 3 months after operation, and 1 year after operation, respectively. **Results** All 26 patients were followed up, including 14 males

收稿日期: 2021-05-12

[通信作者] 杨益民, E-mail: guke47@126.com; Tel: 18991232798

and 12 females. The average age was (39.269 ± 10.352) years, the average body mass index (BMI) was (22.731 ± 2.127) kg/m^2 , the average follow-up time was (18.192 ± 2.669) months, and the average hospital stay was (3.577 ± 0.902) days. The operation time was (72.521 ± 15.232) mins, and the intraoperative blood loss was (10.013 ± 3.004) ml. At 3 months, 1 year, and the last follow-up, the VAS score of low back pain and VAS score of lower extremity pain were significantly different from those before surgery ($P < 0.05$). The ODI scores at 3 months, 1 year, and the last follow-up, were statistically different from those before surgery ($P < 0.05$). No complications occurred, such as cerebrospinal fluid leakage, nerve injury, and infection. Re-examination of Magnetic Resonance Imaging (MRI) after surgery confirmed that all the free nucleus pulposus tissue had been removed. One patient had recurrence 1 year after the operation. The interlaminar approach was performed again to remove the prominent nucleus pulposus, and the postoperative recovery was satisfactory. **Conclusions** Targeted puncture technique can be used to obtain satisfactory clinical efficacy and safety in the treatment of free prolapse type LDH by lateral approach.

Keywords: lumbar disc herniation; percutaneous endoscopic transforaminal discectomy; safety; efficacy

经皮内镜下椎间盘切除术 (percutaneous endoscopic transforaminal discectomy, PETD) 已经普遍应用于腰椎间盘突出症 (lumbar disc herniation, LDH) 的治疗, 多年临床结果证实, 其具有创伤小、临床效果可靠等特点^[1]。然而, 对于游离脱垂型 LDH, 由于突出组织移位, 常规椎间孔镜技术显露困难, 往往导致无法完全摘除游离部分而影响手术效果。早期对于此类患者, 大多数医师将传统开放手术作为首选。随着后路椎板间入路技术的发展, 有些医师开始选择经椎板间隙的内镜下椎间盘切除术 (percutaneous endoscopic interlaminar discectomy, PEID) 完成此类手术, PEID 允许椎间孔镜的工作通道有相对较大的移动范围, 可以较容易地显露并摘除游离髓核^[2-3]。但椎板间隙入路并非自然解剖间隙, 需先咬开黄韧带, 且对于硬膜及神经根的牵拉较大, 部分患者会出现不同程度的残留症状。近年来一些手术者^[4-7]尝试采用侧路经椎间孔入路摘除游离脱垂的髓核组织, 显示了良好的效果。本研究在常规 PETD 的基础上, 根据患者髓核游离的具体位置, 采用个性化的靶点穿刺技术治疗游离脱垂型 LDH, 现报道如下。

1 资料与方法

1.1 临床资料

选取 2016 年 6 月—2018 年 6 月西安交通大学第一附属医院 26 例 LDH 患者。其中, 男性 14 例, 女性 12 例; 平均年龄 (39.269 ± 10.352) 岁; 平均体重指数 (BMI) (22.731 ± 2.127) kg/m^2 。责任间隙 $L_{4,5}$ 23 例, $L_{3,4}$ 2 例, $L_{2,3}$ 1 例。影像学资料包括术前 6 位片、CT、磁共振成像 (MRI) 及术后 MRI。参照 LEE 等^[8]

术前 MRI 矢状位髓核的位置, 将脱垂部位分成 4 区。1 区: 上位椎弓根下缘水平至上位椎弓根下缘下 3 mm 水平; 2 区: 上位椎弓根下缘下 3 mm 水平至上位椎体下缘水平; 3 区: 下位椎体上缘水平至下位椎弓根中点水平; 4 区: 下位椎弓根中点水平至下位椎弓根下缘水平。本组脱垂至 1 区及 4 区的共 7 例, 脱垂至 2 区及 3 区的共 19 例。随访采用门诊随访或电话、微信随访。

纳入标准: ①患者主诉为腰背部疼痛及下肢疼痛、麻木或下肢肌力下降; ②临床症状与术前 MRI 及 CT 相符; ③保守治疗 3 个月以上无效; ④MRI 及 CT 证实为游离脱垂型 LDH。排除标准: ①MRI 及 CT 显示为中央管狭窄及侧隐窝狭窄; ②CT 显示突出的椎间盘组织有较大范围的明显钙化; ③之前有同一节段手术史; ④患者无法配合。

1.2 手术方法

患者取俯卧位, 腹部悬空, 折屈手术床, 使髋关节呈屈曲 90° 位。C 型臂透视定位责任椎间隙。穿刺点的选择主要依据术前 PACS 影像测量的 MRI 轴位穿刺通道旁开中线距离、髓核脱出位置、椎间隙水平、患者体型。外展角度及头倾角度的选择主根依据游离髓核位置调整, 使穿刺路线正对靶点髓核组织。穿刺点皮肤及皮下组织使用 1% 利多卡因溶液浸润麻醉后, 18 G 穿刺针透视引导下局部浸润麻醉至上关节突尖部、椎间孔位置, 若穿刺针顺利进入椎间孔, 则沿穿刺针置入导丝进入椎管内, 再沿导丝置入铅笔头状的软组织扩张管, 若此过程中, 患者诉下肢放射痛, 则需适当调整扩张管角度, 避免刺激出口神经根。当铅笔头尖端触及上关节突骨质时, 置入环钻保护套管,

透视下环锯切除上关节突及椎弓根部分骨质,进行椎间孔扩大成形。更换工作套管并缓慢旋入并透视证实。若穿刺针不能进入椎间孔时,同样置入导丝,沿导丝逐级置入导棒后置入工作通道,置入椎间孔镜,镜下环钻结合磨钻磨除上关节突及椎弓根部分骨质,扩大椎间孔。置入椎间孔镜后,术野双极电凝止血,若成形时的骨块未带出,此时可用髓核钳夹出,显露游离椎间盘组织,周缘射频电凝止血并松解,整块或分块夹出游离髓核组织,若游离髓核组织未能充分显露或无法完全夹出,可后退通道,可再次使用镜下磨钻扩大椎间孔,以便操作。转动工作通道,显露黄韧带及神经根,咬除部分黄韧带,进一步探查神经根并行松解,继续旋转通道,保护神经根及硬膜囊,显露椎间隙,咬除纤维环破口附近松动髓核组织,射频电凝周缘进行纤维环成型,再次探查神经根全程,证实无压迫及活动性出血点、无骨块残留,拔出通道,穿刺口缝合,结束手术,卧床 3 d 后,佩戴腰围下地活动。

1.3 观察指标

记录手术时间,住院时间,术后并发症。术后随访包括术后 3 个月、术后 12 个月及末次随访。疼痛采用 VAS 评分,功能采用 Oswestry 功能障碍指数(ODI)。

1.4 统计学方法

数据分析采用 SPSS 13.0 统计软件。计量资料以均数 \pm 标准差($\bar{x} \pm s$)表示,比较用单因素方差分析,采用 Bonferroni 校正法对检验水准进行校正。组内比较用配对 t 检验。 $P < 0.05$ 为差异有统计学意义。

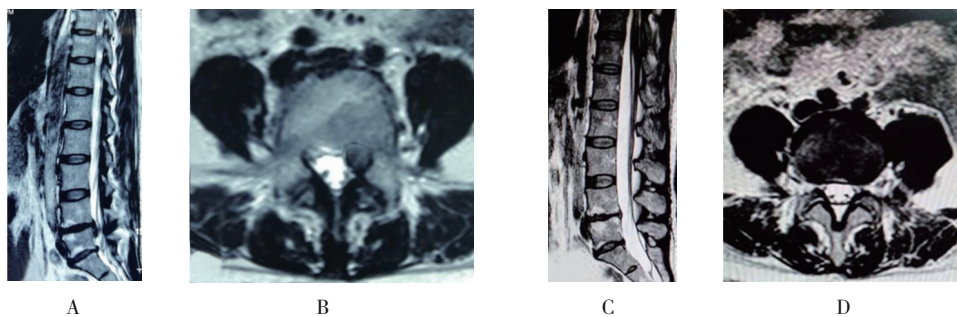
2 结果

所有患者平均保守治疗时间(6.692 ± 2.839)个月,平均手术时间(72.521 ± 15.232)min,术中平均出血量(10.013 ± 3.004)ml,平均住院时间(3.577 ± 0.902)d。所有患者均获得随访,平均随访时间(18.192 ± 2.669)个月。术前、术后 3 个月、术后 1 年、末次随访背部疼痛 VAS 评分比较,差异有统计学意义($F = 424.439, P = 0.000$);下肢疼痛 VAS 评分比较,差异有统计学意义($F = 583.947, P = 0.000$);ODI 比较,差异有统计学意义($F = 1221.461, P = 0.000$)。与术前比较,术后不同时期背部疼痛 VAS 评分、下肢疼痛 VAS 评分及 ODI 差异有统计学意义($P < 0.05$) (见表 1)。术后无脑脊液漏、神经损伤及感染等并发症发生。术后复查 MRI 证实脱出髓核组织均已被摘除(见图 1)。术后 1 例患者术后 1 年同节段复发,再次行椎板间入路手术摘除突出髓核,术后恢复良好。

表 1 不同时期的观察指标比较 ($\bar{x} \pm s$)

观察指标	术前	术后 3 个月	术后 1 年	末次随访
背部疼痛 VAS 评分	6.654 ± 0.936	$2.385 \pm 0.752^\dagger$	$0.962 \pm 0.528^\dagger$	$0.385 \pm 0.496^\dagger$
下肢疼痛 VAS 评分	7.231 ± 0.863	$2.115 \pm 0.588^\dagger$	$1.192 \pm 0.567^\dagger$	$0.462 \pm 0.508^\dagger$
ODI	75.500 ± 5.729	$35.115 \pm 3.912^\dagger$	$19.885 \pm 4.348^\dagger$	$8.846 \pm 2.327^\dagger$

注: \dagger 与同组术前比较, $P < 0.05$ 。



A、B: 术前 MRI 示腰 L_{4/5} 椎间盘脱出; C、D: 术后 MRI 示脱出髓核已摘除。

图 1 患者,女性,37 岁,腰椎间盘突出症

3 讨论

LDH是骨科常见的疾病,常常引起腰骶部及下肢麻木、疼痛等不适。传统观念认为LDH好发于中老年人,但近年来随着生活方式的改变,年轻人中LDH的发病率呈上升趋势^[9]。针对LDH的治疗,大多数患者均可通过保守方法而使症状缓解或消除,但仍有少部分患者(1%~3%)保守治疗效果欠佳,需要手术干预^[10-11]。传统开放手术(包括单纯半椎板切除、开窗;融合内固定)作为治疗LDH的金标准已被大家认可^[12],但是手术操作可能造成额外的肌肉、骨质及韧带结构破坏,甚至于导致脊柱失稳。即便不需融合也还会遗留慢性腰背部疼痛、乏力等症状。若是行融合手术,又会出现相邻节段退变问题^[13]。PETD是近十多年来发展的脊柱微创技术,以其创伤小、住院时间短、恢复快等优点在LDH的手术治疗中越来越受到推崇,现已适用于绝大多数类型的LDH患者^[14]。但游离脱垂型的LDH,因其解剖特点,脱出髓核组织团块并不在椎间盘平面,若采用常规椎间孔镜技术,往往会造成显露困难,脱垂髓核组织难以完全摘除等隐患。故仍有多数医师会首选传统开放手术。部分医师尝试了PEID入路摘除游离组织,并取得了良好的效果。YING等^[15]介绍了PEID治疗高度游离LDH的临床效果显著。DU等^[16]同样报道了PEID治疗高度游离型LDH的临床疗效。椎板间入路在治疗LDH有如下优势:穿刺定位快,术中透视X射线暴露时间短,镜下硬膜囊、神经根等重要结构均清晰可见,便于保护,且可直接摘除椎管内突出或脱出的椎间盘组织,在完全直视下对椎管进行减压,减压效果确切。但椎板间隙入路并非自然解剖间隙,术中仍存在对椎旁肌与脊柱骨性结构形成一定程度的破坏,仍然会造成部分患者术后腰背部疼痛。显露时需先咬开黄韧带,且对硬膜及神经根的牵拉较大,术后组织黏连较重,部分患者会出现不同程度的残留症状。因此国内外很多学者对侧路经椎间孔镜下摘除游离脱垂型髓核进行了尝试。AHN等^[17]阐述了标准PELD导航设备引导下摘除脱出椎间盘的可行性。KIM等^[18]阐述了椎间孔成形术治疗高度游离脱垂型LDH,所有患者取得了较好的临床效果。

TESSYS技术是在YESS技术基础上的创新与发展,其核心步骤是精准的穿刺和良好的椎间孔成

形,通过标准操作,可以摘除绝大多数类型的突出或脱出髓核组织。但是对于某些游离移位的髓核,如完全按照TESSYS技术的经典穿刺,会导致脱出游离部分显露不全,难以完全摘除,影响手术效果。若要清楚显露,往往需要增加椎间孔成形的范围,损失额外的骨质,而本研究中的方法是在TESSYS技术的基础上,根据游离髓核的具体部位,个性化地制定穿刺方向,椎间孔成形的范围也是在此基础上的有限扩大,尽可能地减少骨质的损失,实现最大意义上的精准和微创。本研究结果显示,采用这种靶点穿刺技术,取得了较好的临床效果。术后及随访的各个时期,患者的背痛和下肢痛Oswestry功能障碍指数与术前比较都有明显缓解。游离脱垂的椎间盘绝大多数向下走行(Lee分类的3、4区),极少部分向上走行(Lee分类的1、2区)^[18]。对于向上游离脱垂的椎间盘,要适当减小穿刺的头倾角,靶点位于上关节突的尖部稍下方,同时要兼顾椎间盘平面,故往往需要磨除上关节突体部更多骨质,扩大椎间孔空间,利于工作通道移动。而对于向下游离脱垂的椎间盘,除了在常规间盘平面做相应的上关节突体部和部分基底部成型外,对于移位较多的患者有时还需行椎弓根上内侧部的相应成形^[7]。术中屈髋90°,可增加椎间孔面积^[19],可进一步扩大工作通道的活动范围,利于游离脱垂组织的摘除。

GADJRADJ等^[1]报道椎间孔镜手术的复发率为6.6%,术后并发症发生率为2.4%。CHOI等^[20]报道,在10 228例椎间孔镜手术患者中,术后复发率为4.3%,主要原因为椎间盘摘除不彻底。本组患者中无脑脊液漏、神经损伤及感染等并发症发生。术后复查MRI结果证实脱出椎间盘均已被摘除。1例患者出现复发,复发率为3.85%,与以往文献报道相似,此例患者椎间盘脱垂至1区,出现复发的原因考虑为术中穿刺方向欠佳,加之椎间孔成型不足,导致髓核摘除不彻底,再次行后路椎板间入路下髓核摘除,术后恢复良好。

综上所述,合适地选择病例,采用靶点穿刺技术制定个性化的穿刺路线,简单有效地椎间孔成形,经侧路椎间孔镜手术治疗游离脱垂型LDH疗效确切且并发症发生率较低。但本组病例数量较少,随访时间较短,因此,长期效果还需进一步观察。

参 考 文 献 :

- [1] GADJRADJ P S, TULDER M W, DIRVEN C M F, et al. Clinical outcomes after percutaneous transforaminal endoscopic discectomy for lumbar disc herniation: a prospective case series[J]. *Neurosurgical Focus*, 2016, 40(2): E3.
- [2] CHOI G, PRADA N, MODI H N, et al. Percutaneous endoscopic lumbar herniectomy for high-grade down-migrated L₄-L₅ disc through an L₅-S₁ interlaminar approach: a technical note[J]. *Minim Invasive Neurosurg*, 2010, 53(3): 147-152.
- [3] KIM C H, CHUNG C K, WOO J W. Surgical outcome of percutaneous endoscopic interlaminar lumbar discectomy for highly migrated disk herniation[J]. *Clinical Spine Surgery*, 2016, 29(5): E259-E266.
- [4] WU X B, FAN G X, GU X, et al. Surgical outcome of two-level transforaminal percutaneous endoscopic lumbar discectomy for far migrated disc herniation[J]. *BioMed Res Int*, 2016, 5: 1-6.
- [5] KIM H S, YUDOYONO F, PAUDEL B, et al. Suprapedicular circumferential opening technique of percutaneous endoscopic transforaminal lumbar discectomy for high grade inferiody migrated lumbar disc herniation[J]. *Biomed Res Int*, 2018, 2018: 5349680
- [6] YAO Y, LIU H, ZHANG H Y, et al. Risk factors for recurrent herniation after percutaneous endoscopic lumbar discectomy[J]. *World Neumsurg*, 2017, 100: 1-6.
- [7] 王许可, 周英杰, 李无阴, 等. 椎间孔镜单通道治疗重度脱出移位型腰椎间盘突出症[J]. *中国矫形外科杂志*, 2019, 27(5): 385-390.
- [8] LEE S, KIM S K, LEE S H, et al. Percutaneous endoscopic lumbar discectomy for migrated disc herniation: classification of disc migration and surgical approaches[J]. *Eur Spine J*, 2007, 16(3): 431-437.
- [9] ZHOU Y L, CHEN G, BI D C, et al. Short-term clinical efficacy of percutaneous transforaminal endoscopic discectomy in treating young patients with lumbar disc herniation[J]. *Journal of Orthopaedic Surgery and Research*, 2018, 13(61): 1-6.
- [10] KIM R, KIM R H, KIM C H, et al. The incidence and risk factors for lumbar or sciatic scoliosis in lumbar disc herniation and the outcomes after percutaneous endoscopic discectomy[J]. *Pain Physician*, 2015, 18: 555-564.
- [11] URRUTIA J, ZAMORA T, PRADA C. The prevalence of degenerative or incidental findings in the lumbar spine of pediatric patients: a study using magnetic resonance imaging as a screening tool[J]. *Eur Spine J*, 2016, 25: 596-601.
- [12] RASOULI M R, RAHIMI-MOVAGHAR V, SHOKRANEH F, et al. Minimally invasive discectomy versus microdiscectomy/open discectomy for symptomatic lumbar disc herniation[J]. *Cochrane Database Syst Rev*, 2014, DOI: 10.1002/14651858.CD010328.pub2.
- [13] 李危石, 孙卓然, 郭扬, 等. 腰椎固定融合术后脊柱-骨盆矢状位序列对相邻节段退变的影响: 6年以上随访研究[J]. *中国脊柱脊髓杂志*, 2018, 28(10): 865-872.
- [14] CHEN J G, JING X Y, LI C P, et al. Percutaneous endoscopic lumbar discectomy for l5s1 lumbar disc herniation using a transforaminal approach versus an interlaminar approach: a systematic review and meta-analysis[J]. *World Neurosurg*, 2018, 116: 412-420.
- [15] YING J W, HUANG K L, ZHU M Y, et al. The effect and feasibility study of transforaminal percutaneous endoscopic lumbar discectomy via superior border of inferior pedicle approach for down-migrated intracanal disc herniation[J]. *Medicine(Baltimore)*, 2016, 95(8): e2899.
- [16] DU J, TANG X, JING X, et al. Outcomes of percutaneous endoscopic lumbar discectomy via a interlaminar approach, especially for soft, highly down migrated lumbar disc herniation[J]. *Int Orthop*, 2016, 40(6): 1247-1252.
- [17] AHN Y, JANG I, KIM W. Transforaminal percutaneous endoscopic lumbar discectomy for very high-grade migrated disc herniation[J]. *Clinical Neurology and Neurosurgery*, 2016, 147: 11-17.
- [18] 焦伟, 申才良, 崔西龙, 等. 内窥镜下经椎弓根肩上人路治疗重度远端脱垂腰椎间盘突出症[J]. *中国微创外科杂志*, 2017, 17(5): 441-445.
- [19] 任志伟, 尹思, 杨益民, 等. 不同体位X线片上腰椎间孔的变化及在经皮椎间孔镜手术中的意义[J]. *中国脊柱脊髓杂志*, 2018, 28(1): 33-37.
- [20] CHOI K C, LEE J H, KIM J S, et al. Unsuccessful percutaneous endoscopic lumbar discectomy: a single-center experience of 10 228 cases[J]. *Neurosurgery*, 2015, 76(4): 372-385.

(张西倩 编辑)

本文引用格式: 张波波, 侯东峰, 王莹, 等. 椎间孔镜下靶点穿刺治疗游离脱垂型腰椎间盘突出症的临床疗效分析[J]. *中国现代医学杂志*, 2021, 31(23): 62-66.

Cite this article as: ZHANG B B, HOU D F, WANG Y, et al. Application of target puncture technique in treatment of free prolapse type lumbar disc herniation under percutaneous endoscopic transforaminal discectomy[J]. *China Journal of Modern Medicine*, 2021, 31(23): 62-66.